RIVITTI, Evandro A. Manual de Dermatologia Clínica de Sampaio e Rivitti. Grupo A, 2024.



DERMATOSE PAPULOSA NIGRA

Como se apresenta

- Geralmente na região malar e fronte
- Pápulas prteas e elevadas
- Podem ocorer no pescoç,o face anterior do tronco e no dorso

TRATAMENTO

- Somente para fins estéticos
- Crioterapia com nitrogênio líquido ou aplicação de neve carbônica por 20 segundos
- Em casos de lesões antigas indica-se curetagem com eletrocoagulação superficial

DIAGNÓSTICO

- Clínico

Olhada rápida

- ·Pápulas
- ·Histopatologia idêntica ao da queratose seborreica
- ·Diagnósticos diferenciais incluem: queratose seborreica clássica, acrocórdon, verrugas virais, entre outros

Highlights
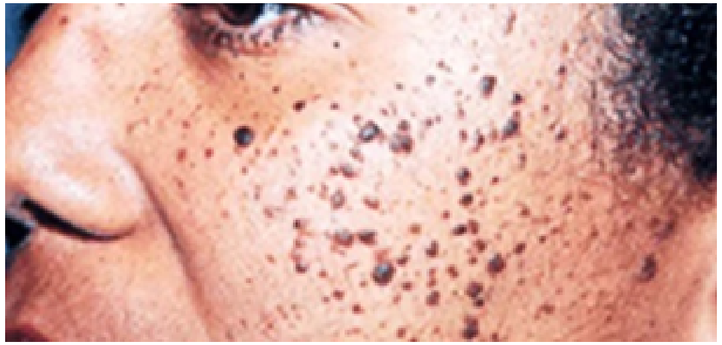
- Acomete mais a face
- Geralmente na quarta década de vida
- Mais comum em negros
- Mais frequente em mulheres